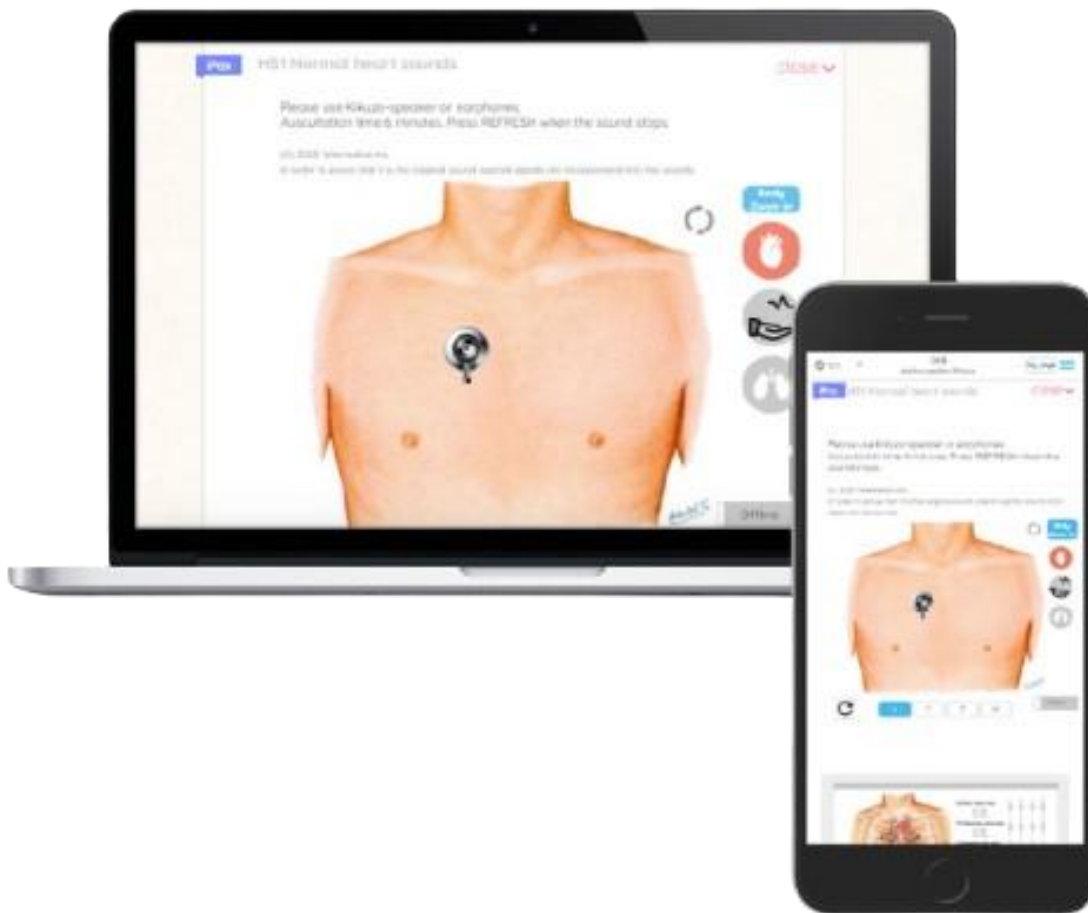




iPax

聴診、触診
看護教育シミュレータ



株式会社テレメディカ
Email 3sp@telemedica.co.jp

血圧測定（聴診法、触診法）

Kikuzosound.com

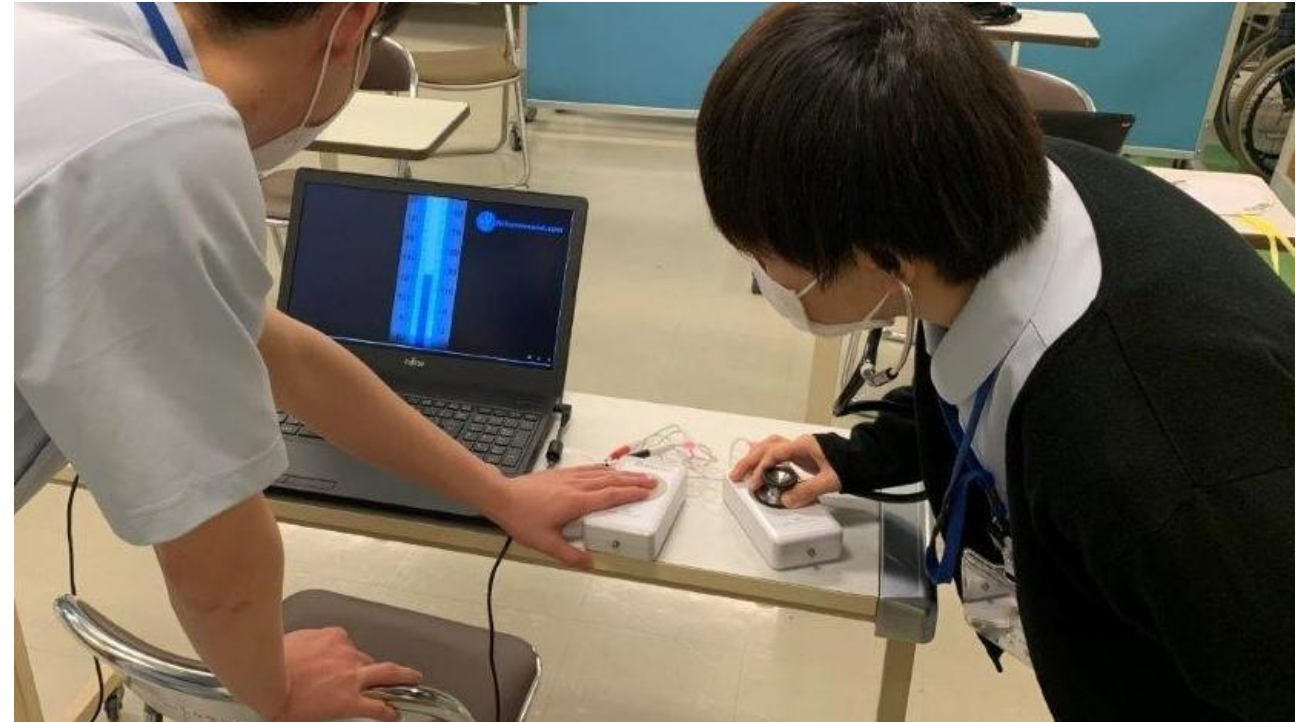Language iPax24 | 看護... ログアウト

0:03 / 0:47

ID: 811

ブックマークに登録

Stetho	812.コロトコフ音 2, 水銀レス	open >
Stetho	810.コロトコフ音 3, 水銀レス	open >
Stetho	809.コロトコフ音 4, 水銀レス	open >



向陽学園 向陽高等学校看護科演習

透析シャント




Language iPax24 | 看護... ログアウト

キーワードで探す

iPax 560.動静脈シャント 1 close





A
2RSB




P
2LSB

T
4LSB

M
Apex

血管吻合により動脈から静脈に血流が流れ込む際に生る雑音/連続音の中にピッチの高い音が聴こえる（閉塞疑い）/雑音の音量は、吻合部が一番大きく中枢に近づくにつれて小さくなる/雑音は聴取する場所によって聴こえ方が違う/吻合部のあたりを複数箇所聴取してシャントの状態を確認する。

動静脈シャント音 1



Language iPax24 | 看護... ログアウト

iPax


新着順 全て 10件

キーワードで探す

iPax	560.動静脈シャント 1	open >
iPax	563.動静脈シャント 2	open >
iPax	562.動静脈シャント 3	open >
iPax	2182.動静脈シャント 4	open >
iPax	2975.ストライダー クループ	open >
iPax	2258.気管呼吸音 LS正常 iPax24c	open >
iPax	2157.気管支呼吸音 LS正常 iPax24c	open >
iPax	2256.肺胞呼吸音 LS正常 iPax24c	open >
iPax	2255.いびき音 LS副雑音 iPax24c	open >
iPax	2254.笛音単音性 LS副雑音 iPax24c	open >

1 2 3 4 5

肺音（前胸部、背部聴診）







Language iPax24 | 看護... ログアウト

iPaxの使い方

1. 胸部イラスト上の聴診部位をタップするとその部位の音が聞こえます。
2. 音を聴くときはイヤホンを利用してください。
3. 右側の心臓・脈・肺のアイコンで音のON・OFF切替ができます。
4. 背側には右上円形矢印で切り替えられます。
5. 聴診音再生時間は1分間です。音が止まったら下部のリフレッシュボタンを押してください。

(C) 2024 Telemedica Inc.
In order to prove that it is the original sound, special signals are incorporated into this sounds.






Language iPax24 | 看護... ログアウト

0:00 / 0:16

iPaxの使い方

1. 胸部イラスト上の聴診部位をタップするとその部位の音が聞こえます。
2. 音を聴くときはイヤホンを利用してください。イヤホンがないと音がほとんど聞こえません。
3. 画面右側の心臓・脈・肺のアイコンでON・OFF切替ができます。
4. 背側には右上円形矢印で切り替えられます。
5. 聴診音再生時間は1分間です。音が止まったら下部のリフレッシュボタンを押してください。

(C) 2024 Telemedica Inc.
In order to prove that it is the original sound, special signals are incorporated into this sounds.



吸気・呼気確認動画付き

  Kikuzosound.com

 iPax

Language iPax24 | 看護... ログアウト

胸膜摩擦音など

●いびき音 Rhonchi

気道壁に付着したねばねばした分泌物の振動によりロンカイが発生します。いびきのようなゴロゴロ音で、呼気時の持続性ラ音として聴かれます。

Rhonchi



0:03 / 0:16

Inhalation Exhalation

別のいびき音 | 聴診部位 中肺野

ロンカイが呼気中心に聴かれます。

0:00 / 0:15

iPaxの使い方

- 胸部イラスト上の聴診部位をタップするとその部位の音が聴こえます。
- 音を聴くときはイヤホンを利用してください。イヤホンがないと音がほとんど聴こえません。
- 画面右側の心臓・脈・肺のアイコンでON・OFF切替ができます。
- 背側には右上円形矢印で切り替えられます。
- 聴診音再生時間は1分間です。音が止まったら下部のリフレッシュボタンを押してください。

同じページ内で全ラ音を可聴

  Kikuzosound.com

 iPax

Language iPax24 | 看護... ログアウト

その他副雑音

●いびき音 (ロンカイ)

呼気時にグー音 (いびき音) を聴取します。

0:00 / 0:18

●笛音 (モノフォニックウィーゼズ)

呼気時に単音性の笛音が聴かれます。

0:00 / 0:15

●笛音 (ポリフォニックウィーゼズ)

多重性の笛音が吸気時と呼気時に聴かれます。

0:00 / 0:12

●スクウォーク

吸気時にスクウォーク (ピポ音) とその後の水泡音 (ブツブツ音) と、呼気時にいびき音 (グー音) が聴かれます。




0:00 / 0:18

●ストライダー

グーグーという低調な音が普通吸気相で聴こえますが、この症例のように吸気と呼気の両方で聴こえる場合もあります。比較的太い気道 (喉頭、気管、中枢側気管支など) が粘り気の強い喀痰や、異物、腫瘍などで狭窄することで生じます。


0:00 / 0:14






小児（クループ、肺炎など）



Language iPax24 | 看護... ログアウト

iPax 2975.ストライダー | クループ close v





A
2RSB

P
2LSB




T
4LSB

M
Apex

ID : 2975


ブックマークに登録








iPax 2258.気管呼吸音 | LS正常 | iPax24c open >



Language iPax24 | 看護... ログアウト

(C) 2024 Telemeica Inc.
In order to prove that it is the original sound, special signals are incorporated into this sounds.





A
2RSB

P
2LSB

T
4LSB

M
Apex

ID : 2444

ブックマークに登録

iPax 2441.小児 | 水泡音・機能性雑音 | HR90 | iPax24c open >

新生児（出生直後の音の変化）



Language iPax24 | 看護... ログアウト

新生児肺音 | 出生直後からの呼吸音の変化 | 出生後3分 | iPax24c

症例
在胎38週1日、出生体重2410 g。骨盤位だったため予定帝王切開で出生した。出生直後の呼吸音を聴取している。

生後2分から10分まで酸素投与、生後3分から7分までマスクCPAPを行った。生後15分以降の呼吸状態は特に問題なかった。

(C) 2020 Telemedica Inc.
In order to prove that it is the original sound, special signals are incorporated into this sounds.

下記のiPax症例は**生後3分**に採録した音を設置





A
2RSB

P
2LSB

T
4LSB

M
Apex



Language iPax24 | 看護... ログアウト

解説

泣き声や話し声、心拍同期音などが背後に聞こえて紛らわしいが、生後3分から生後10分にかけて徐々に清明な肺胞呼吸音が聞こえる割合が増えていることがわかる。

- 生後3分 | 右側胸部
▶ 0:00 / 0:29
- 生後3分 | 左側胸部
▶ 0:00 / 0:28
- 生後5分 | 右側胸部
▶ 0:00 / 0:30
- 生後5分 | 左側胸部
▶ 0:00 / 0:30
- 生後10分 | 右側胸部
▶ 0:00 / 0:30
- 生後10分 | 左側胸部
▶ 0:00 / 0:30

監修
甘利昭一郎先生（国立成育医療研究センター周産期・母性診療センター 新生児科）

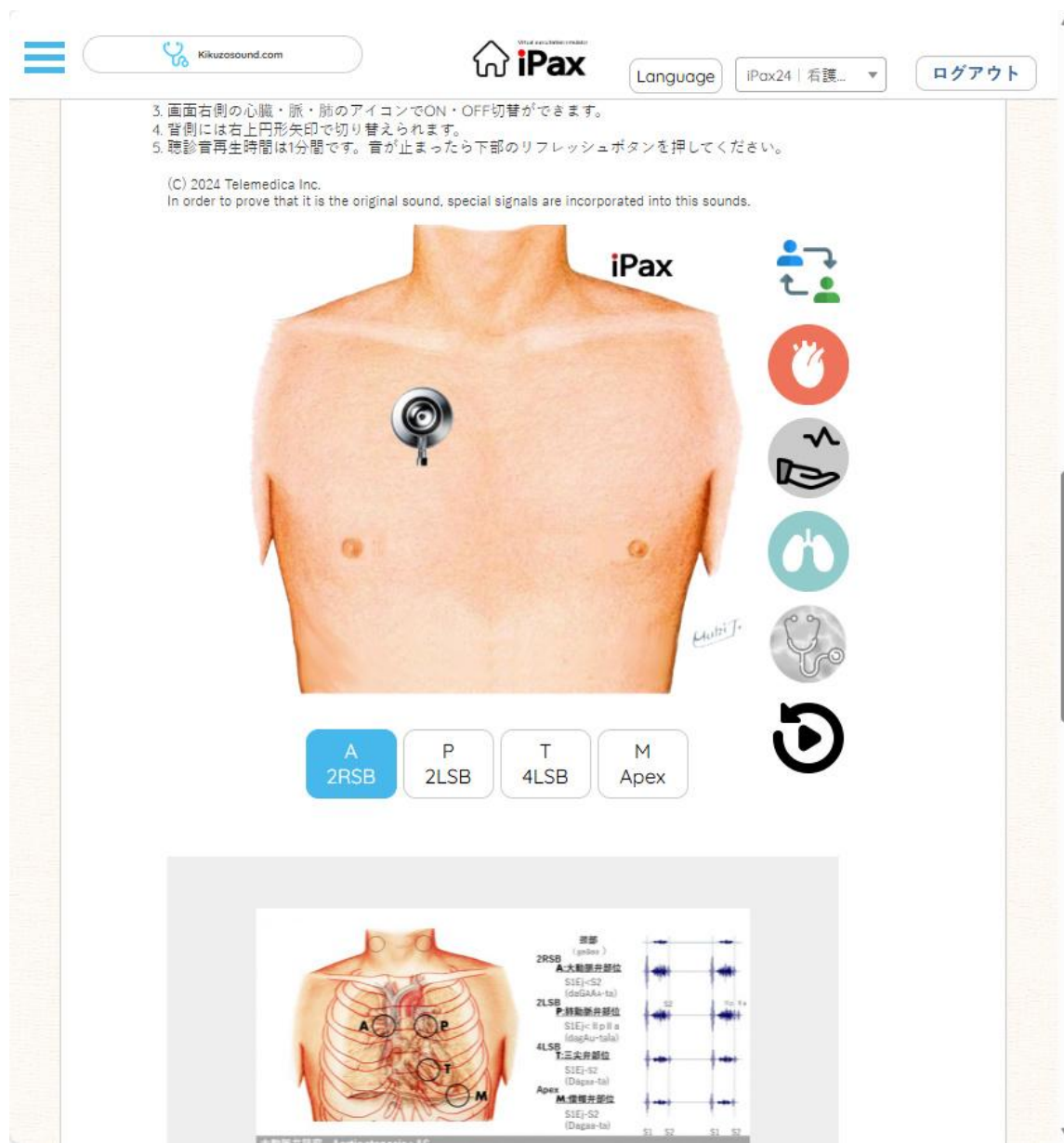
ID : 780

プレミアム 今に登録

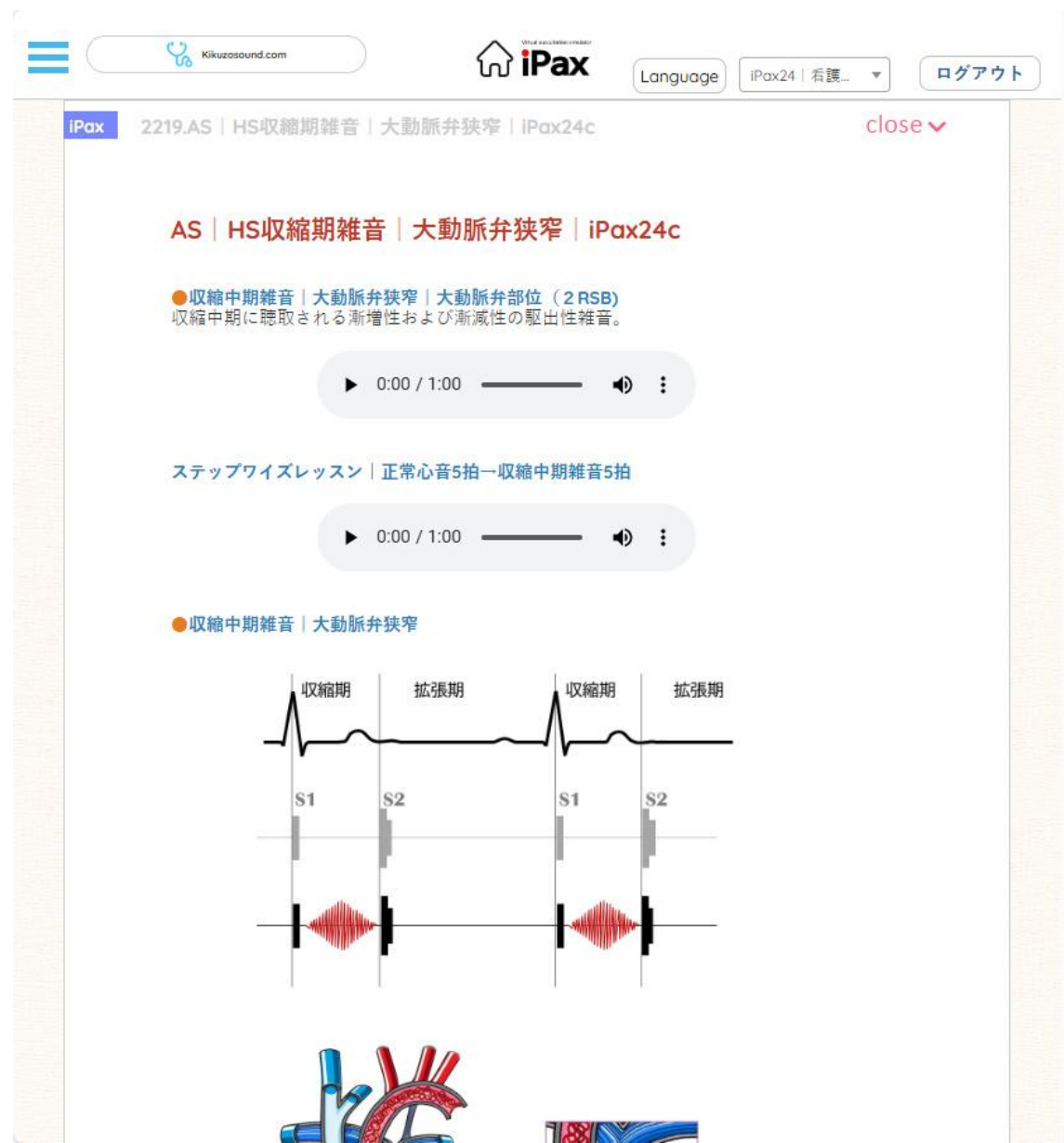
肺音20症例（小児含む）

	  	<div>Language</div> <div>iPax24 英語...</div> <div>ログアウト</div>
	2252.スクウォーク LS副雑音 iPax24c	open >
	2251.ストライダー LS副雑音 iPax24c	open >
	2250.捻髪音 LS副雑音 iPax24c	open >
	2249.水泡音 LS副雑音 iPax24c	open >
	2248.胸膜摩擦音 LS副雑音 iPax24c	open >
	2376.皮下の空気が弾ける音 皮下気腫 2 iPax24c-sar	open >
	2441.小児 水泡音・機能性雑音 HR90 iPax24c	open >
	2445.小児 水泡音・正常心音 HR90 iPax24c	open >
	2446.小児 水泡音・ロンカイ HR90 iPax24c	open >
	2443.小児 正常肺音正常心音 HR107 iPax24c	open >
	2442.小児 水泡音・正常心音 HR107 iPax24c	open >
	780.新生児肺音 出生直後からの呼吸音の変化 出生後3分 iPax24	open >
	779.新生児肺音 出生直後からの呼吸音の変化 2 出生後2分 iPax24	open >
<div>サイトについて 利用規約 プライバシーポリシー ビジネスパートナーについて よくある質問 お問い合わせ</div>		

心音（躯幹イラスト下に部位ボタン）



心音確認のための音声ファイル揭示



心音23症例（小児含む）

   Language iPax24 | 看護... ログアウト

iPax

新着順 ▼

心音症例 ▼

30件 ▼

キーワードで探す

iPax	2444.小児 正常肺音・機能性雑音HR90 iPax24c	open >
iPax	2234.正常心音 HS iPax24c	open >
iPax	2229.S3強調 HS 過剰心音 iPax24c	open >
iPax	2228.S3 HS 過剰心音 iPax24c	open >
iPax	2227.S4強調 HS過剰心音 iPax24c	open >
iPax	2226.S4 HS過剰心音 iPax24c	open >
iPax	2220.機能性雑音 HS収縮期雑音 iPax24c	open >
iPax	2219.AS HS収縮期雑音 大動脈弁狭窄 iPax24c	open >
iPax	2218.TR強調 HS収縮期雑音 三尖弁閉鎖不全 iPax24c	open >
iPax	2217.TR HS収縮期雑音 三尖弁閉鎖不全 iPax24c	open >
iPax	2216.MR HS収縮期雑音 僧帽弁閉鎖不全 iPax24c	open >
iPax	1554.三尖弁閉鎖不全TR（脈あり, 1分）	open >
iPax	1542.僧帽弁閉鎖不全MR（脈あり, 1分）	open >